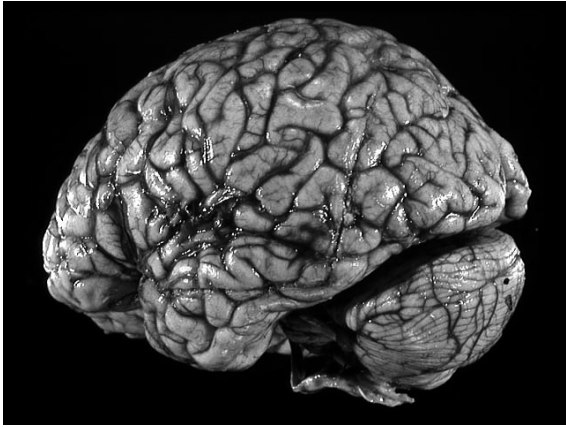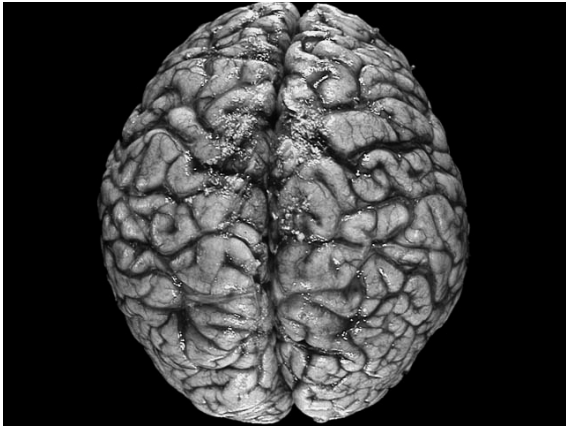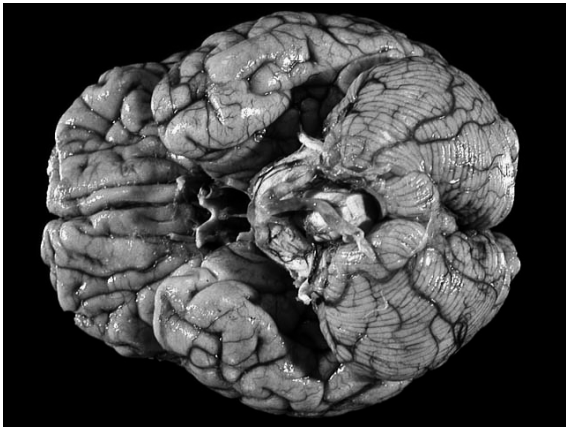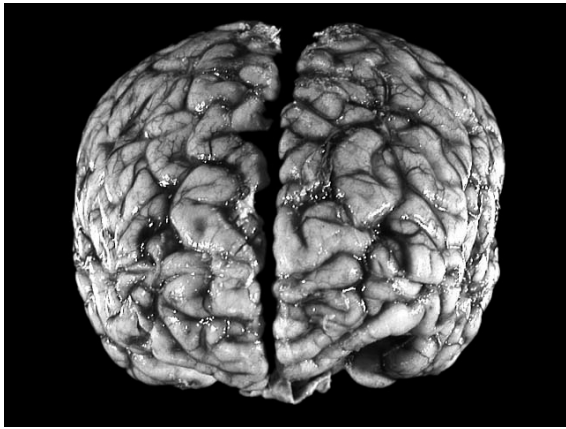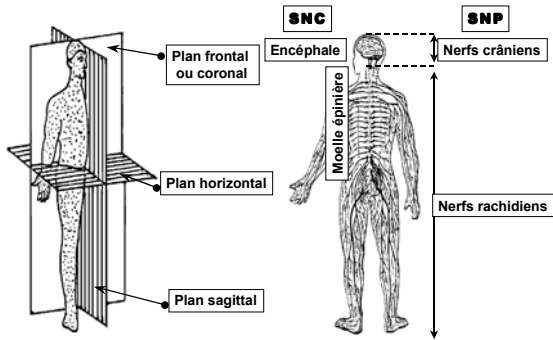


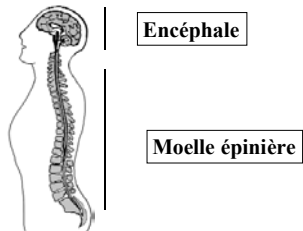


Figure 2.1b Plans de sections et subdivisions



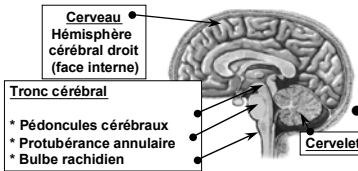
Le système nerveux central

Il comprend l'encéphale, localisé dans la boîte crânienne, et la moelle épinière, localisée dans le canal vertébral.



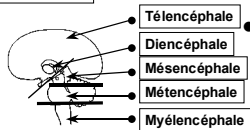
L'encéphale

Il est subdivisé en 3 parties...



- Il pèse entre 1000g et 1800g chez l'adulte, pour une moyenne de 1450g;
- ne représente que 2,5% de la masse du corps mais
- consomme 25% du total de l'oxygène.

...ou 5!



Organisation des centres encéphaliques (tab. 2.1)

Télocéphale

- Hémisphères cérébraux (cortex)
- Corps striés (noyau caudé, noyau lenticulaire, corps de Luys, locus niger)

Diencéphale

- Thalamus
- Épiphyse
- Hypothalamus

Mésencéphale

- Pédoncules cérébraux
- Tubercules quadrijumeaux
- Substance noire
- Noyau rouge

Métencéphale

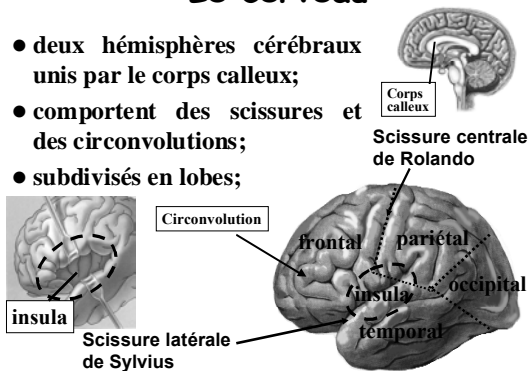
- Protubérance annulaire
- Pédoncules cérébelleux moyens et supérieurs
- Cervelet

Myélocéphale

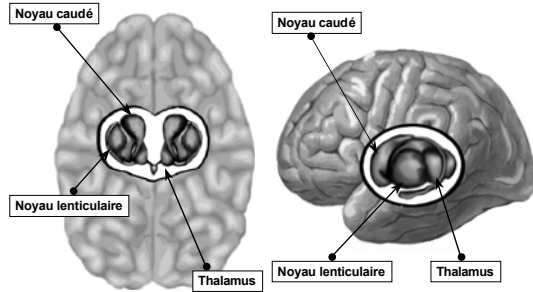
- Bulbe rachidien
- Pédoncules cérébelleux inférieurs

Le cerveau

- deux hémisphères cérébraux unis par le corps calleux;
- comportent des scissures et des circonvolutions;
- subdivisés en lobes;



Le cerveau: les noyaux gris centraux



Les noyaux gris centraux

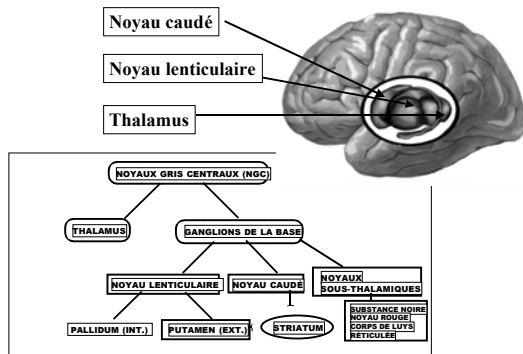


Figure 2.8 Coupe horizontale du cerveau

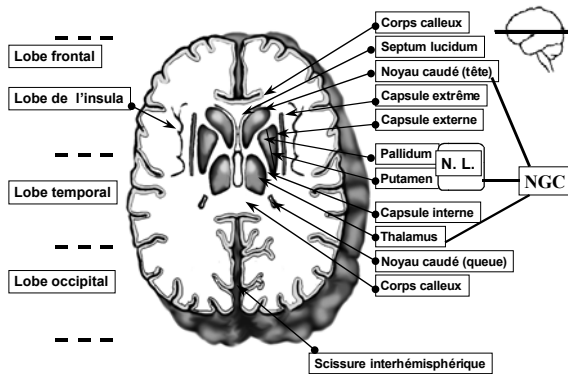


Figure 2.9 Coupe frontale du cerveau

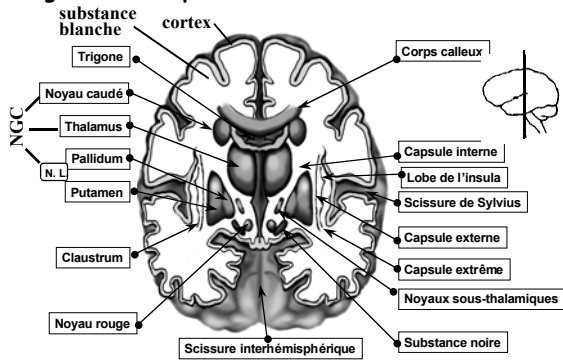
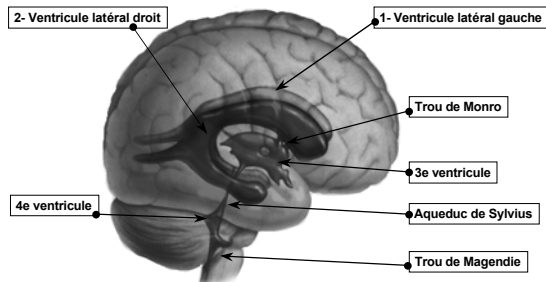
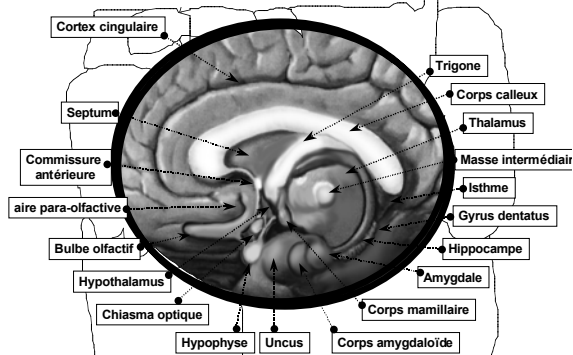


Figure 2.10 Les ventricules de l'encéphale: vue latérale droite



Sécrètent le liquide céphalo-rachidien qui sort du cerveau par l'aqueduc de Sylvius et descend dans la moelle par le canal de l'épendyme avant de remonter dans les méninges.

Figure 2.11b Le système limbique



contrôle des émotions, mémoire, équilibre du milieu interne

L'encéphale

2- le cervelet:

- deux hémisphères cérébelleux;
- scissures et sillons;
- pédoncules cérébelleux
- lobes.

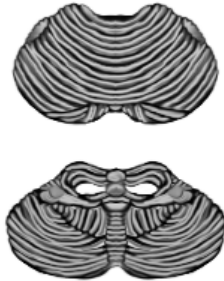

Figure 2.12a Le cervelet (vue postérieure)

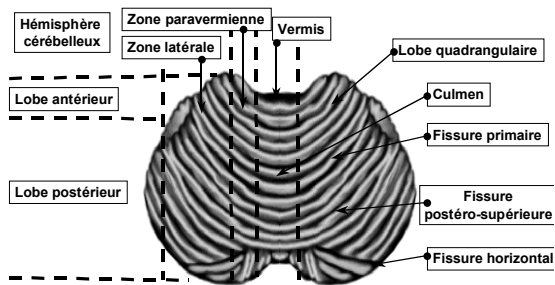
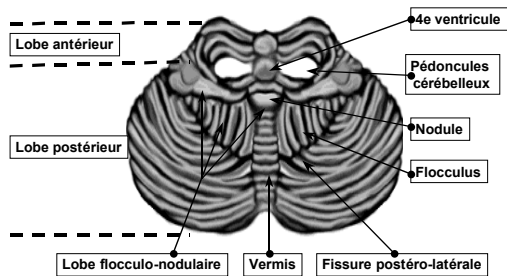
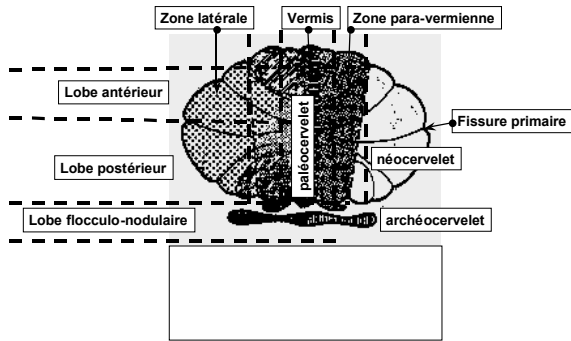


Figure 2.12b
Le cervelet (vue antérieure)



Cervelet: décomposition anatomique



Cervelet: section horizontale

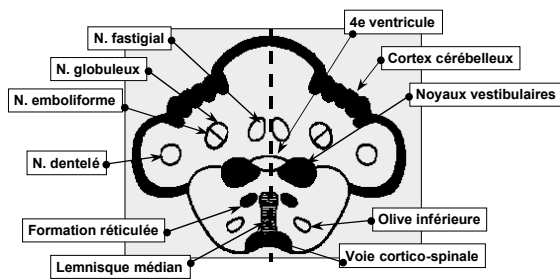
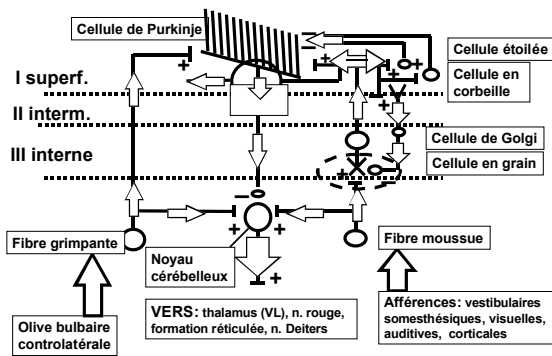


Figure 2.14 Fonctionnement de l'écorce cérébelleuse



L'encéphale

3- le tronc cérébral

péduncules cérébraux

protubérance annulaire

bulbe rachidien

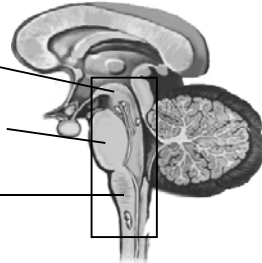
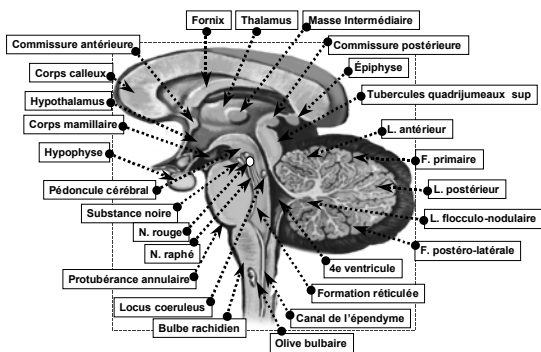


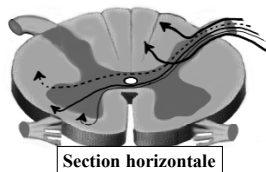
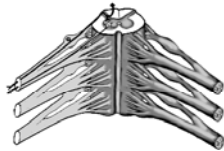Figure 2.15 Le tronc cérébral



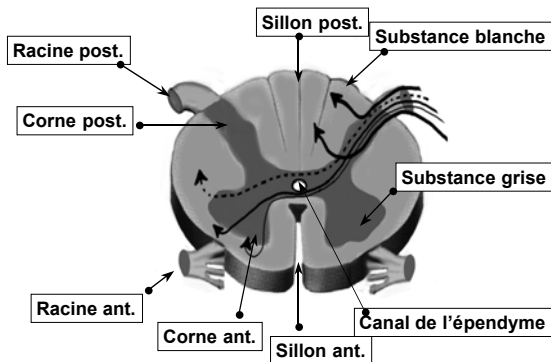
Le système nerveux central: la moelle épinière

Moelle épinière:

- long cylindre de substance blanche périphérique et de substance grise centrale ayant la forme d'un grand H ou d'un papillon;
- lieu de naissance des nerfs rachidiens.



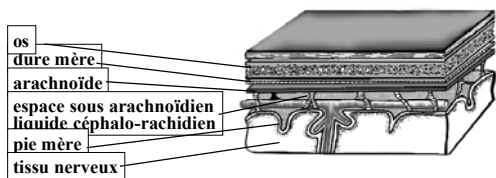
La moelle épinière



Le système nerveux central: les systèmes de protection

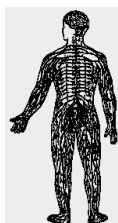
On en identifie 3:

- le squelette (boîte crânienne, canal rachidien),
- les méninges (dure mère, arachnoïde, pie mère),
- le liquide céphalo-rachidien



Le système nerveux périphérique

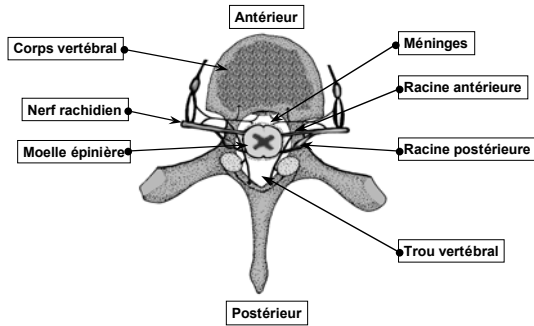
Les nerfs relient les différentes parties du corps au système nerveux central; (transportent les influx nerveux afférents ou efférents)



Nerfs crâniens

Nerfs rachidiens

Figure 2.18a Les nerfs rachidiens:
vue supérieure d'une vertèbre



Les nerfs rachidiens

- 31 paires;
- deux racines (ventrale et dorsale) par nerf;
- ganglion spinal sur la racine dorsale;
- mixtes: moteurs et sensitifs

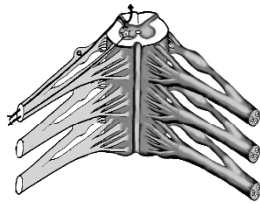
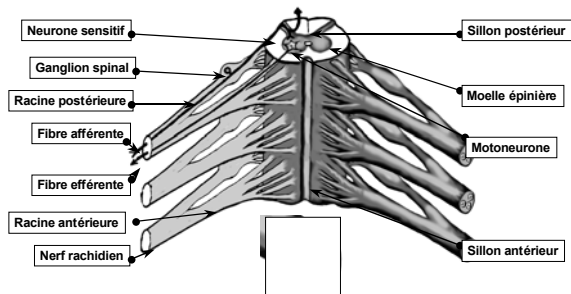
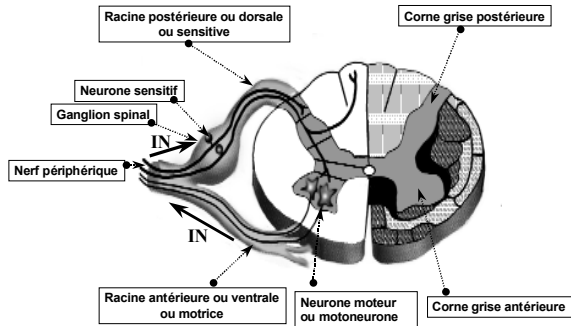


Figure 2.18b Constitution du nerf rachidien



Nerf rachidien: naissance



Les nerfs crâniens: vue inférieure de l'encéphale

- 12 paires;
- moteurs, sensitifs ou mixtes

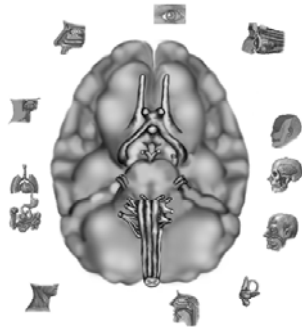
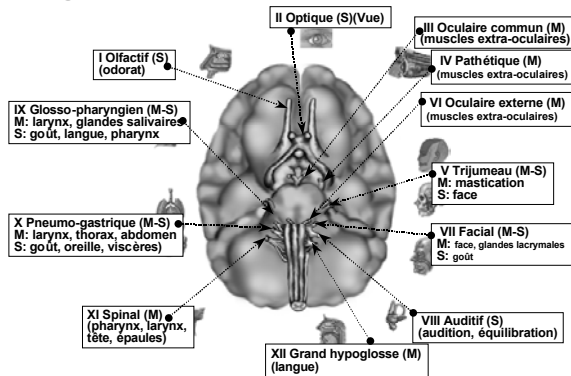


Figure 2.19 Les nerfs crâniens



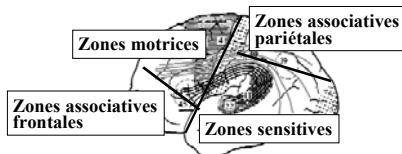
Le système nerveux central

Les fonctions

Le système nerveux central

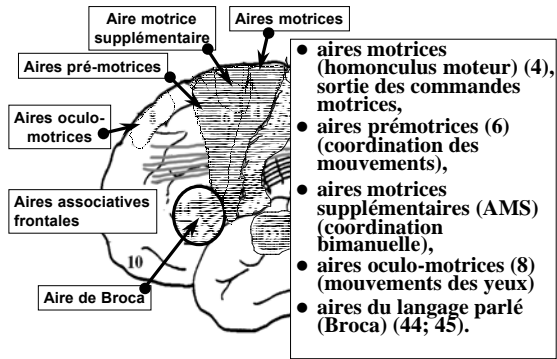
- Assure le contrôle de toutes les activités de la vie de relation (et de la vie végétative);
- intégration perceptivo-motrice et
- conscience, langage, pensée, apprentissage et comportement;
- alternance veille-sommeil, émotions.

Les grandes subdivisions fonctionnelles

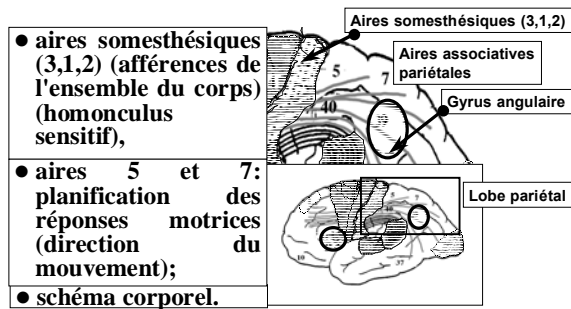


- Aires motrices: lobe frontal
- Aires sensibles: lobes pariétal, occipital, temporal
- Aires associatives: lobes frontal et pariétal.

Lobe frontal

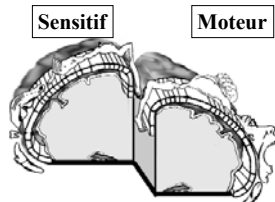


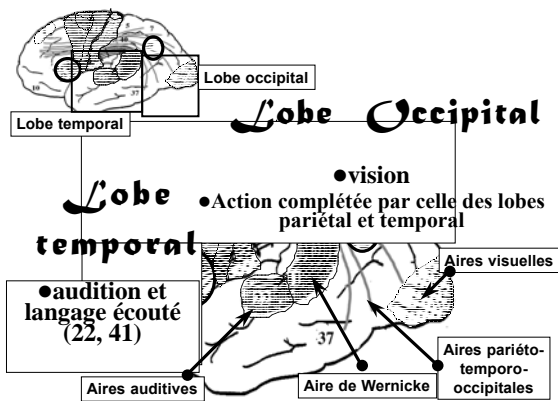
Lobe pariétal



Homonculus

Représentation corticale des différentes parties du corps; proportionnelle à l'importance fonctionnelle et non au volume de chacune d'entre elles.





Les noyaux gris centraux

Fonctions

- **thalamus**: relais sensitifs et moteurs; chaque partie (noyau) du thalamus projette à un endroit particulier du cortex;
- **ganglions de la base**: organisation et contrôle du mouvement, automatismes, motricité globale; programmation du mouvement et mémorisation d'automatismes.

Le thalamus: projections corticales

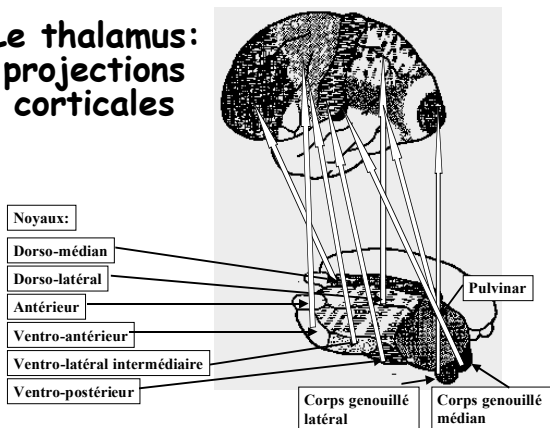
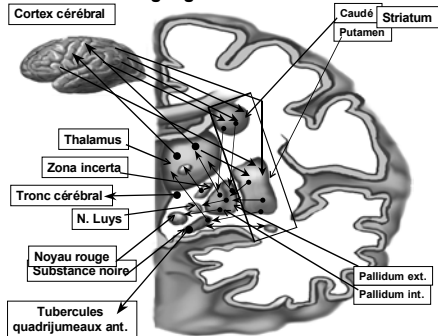
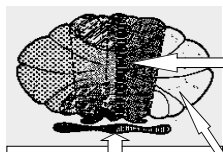


Figure 2.25 Voies afférentes, internes et efférentes des ganglions de la base





Le cervelet

- vestibulo-cervelet (archéocervelet) (lobe flocculo-nodulaire):
 - contrôle des mouvements des yeux et de la tête, de l'équilibre.
- spino-cervelet paléocervelet (zones vermiennes et paravermiennes):
 - contrôle du tonus postural, de la locomotion et de l'exécution des mouvements.
- néocervelet (hémisphères cérébelleux):
 - programmation et organisation automatique de la motricité volontaire;
 - contrôle et régulation du mouvement.

Fig. 2.28 Cervelet et apprentissage

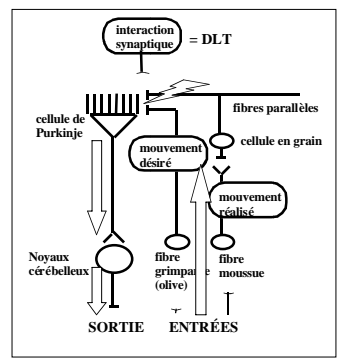


Figure 2.27b Le cervelet: projections cérébelleuses

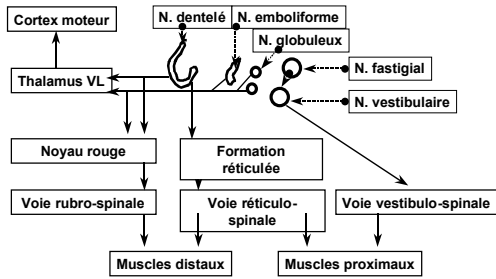
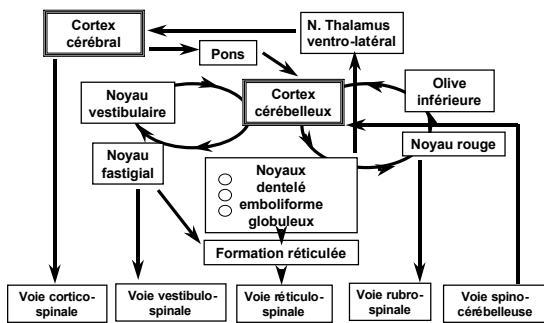


Figure 2.28 Le cervelet: aspects fonctionnels



Le tronc cérébral

Fonctions

- substance réticulée: attention, tonus musculaire, posture;
- bulbe: noyaux de la vie végétative

La moelle épinière

- centre réflexe;
- voies de passage de l'influx nerveux;
- regroupement des voies ascendantes des sensations somesthésiques et descendantes des voies motrices;
- sensations tactiles (fine et diffuse) et sensations proprioceptives (conscientes et inconscientes).

La moelle épinière

- les faisceaux ascendants:
- voies lemniscales ou dorsales (faisceaux graciles et cunéiformes) des sensibilités tactile épicrotique et proprioceptive conscientes;
- voies extralemniscales ou antéro-latérales (faisceau spino-thalamique) des sensibilités tactile protopathique et extéroceptive nociceptive;
- voies spino-cérébelleuses ou latérales (faisceaux spino-cérébelleux dorsal, sensibilité proprioceptive, et ventral, réflexes en cours)

- les faisceaux descendants:
- voies pyramidales directes et croisées (muscles des membres)
- voies extrapyramidales des faisceaux rubro-spinal, vestibulo-spinal, tecto-spinal et réticulo-spinal (muscles axiaux et proximaux: posture, mouvements du corps et préparation aux mouvements).

Consommation du glucose

La densité synaptique chez les enfants est:

- largement supérieure à celle des adultes;
- l'élagage se fait ensuite en fonction de l'activité des enfants, entre la première et la neuvième année;
- importance de la stimulation précoce pour conserver le plus grand nombre possible de synapses actives dans un "environnement enrichi actif »;
- existence de périodes sensibles, moments où un apprentissage est le plus facile et efficace;
- la non utilisation du système nerveux aux périodes appropriées en limiterait ainsi ses possibilités fonctionnelles ultérieures.

Consommation du glucose

- Les fonctions cognitives, dont le langage ou la mémoire de travail, requièrent plus de temps pour se développer, compte tenu de la complexité des fonctions qu'elles contrôlent, ce qui explique la très longue durée d'évolution des aires préfrontales, en particulier, qui se prolonge jusqu'à près de 30 ans.
